Über Operationsmethoden bei soliden und zystischen Adamantinomen und ihre Erfolge

Inaugural-Dissertation

zur

Erlangung der Doktorwürde der Zahnheilkunde

der

Medizinischen Fakultät

der

Universität Basel

vorgelegt von

Wilhelmine Neu

aus Nürnberg

Berlin 1935

Von der Medizinischen Fakultät Basel genehmigt
auf Antrag von
Prof. Dr. Hagenbach

Dezember 1935

R. UNIV.
BIBLIOTHEEK
LEIDEN

Die Stellung der Diagnose auf Grund klinischer Beobachtungen

Wenn ich die klinische Untersuchungsmethode an den Anfang der zu Gebote stehenden Hilfsmittel bei der Diagnosestellung treten lasse, so geschieht dies nicht, weil dieser Weg der Beobachtung der sicherste in diesem Falle ist, sondern weil sich bei Außerachtlassung einer noch so geringen Veränderung im Bereich der Kieferknochen für Patient und Arzt gleich bedeutungsvolle Wachstumsausbreitungen vollziehen können. Daß das Adamantinom, sowohl die solide wie die zystische Form, vollkommen schmerzlos wächst, es sei denn, daß durch den Druck der sich ausbreitenden Geschwulst Neuralgien auftreten, trägt sehr viel dazu bei, daß es die Patienten zu ausgedehnten Zerstörungen kommen lassen. Auch das verhältnismäßig langsame Wachstum erschwert eine rechtzeitige Erkennung. Ist jedoch bereits eine leichte Auftreibung des Knochens aufgetreten, so finden wir bei der klinischen Untersuchung einen knochenharten Widerstand; die Compacta ist fast unverändert. Abbauvorgänge im Innern des Knochens und Anbauvorgänge unter dem Periost halten sich noch das Gleichgewicht. In einem späteren Stadium verspürt der palpierende Finger ein federndes Nachlassen der Knochenschale. Es kann dann zum Phänomen des Dupuytrenschen Pergamentknitterns und bei völligem Knochenabbau zu Fluktuation kommen. Die Expansion des zystischen Adamantinoms bedingt dabei in vielen Fällen eine höckerige Auftreibung der betroffenen Kieferpartie, nicht aber in jedem Falle. Am zahnärztlichen Institut Leipzig wurden mehrere zystische Adamantinome in der Kieferwinkelpartie beobachtet, die keinerlei Auftreibung klinisch erkennen ließen. Die Ausdehnung des Tumors erfolgte in mesio-distaler Richtung, da die Corticalis dem Druck in linguo-bukkaler Richtung zu viel Widerstand entgegensetzte. Eine größere diagnostische Bedeutung ist diesen Erscheinungen jedoch nicht beizumessen, da sie noch bei den verschiedensten Tumoren vorkommen. Entzündungserscheinungen akuter und chronischer Art sind selten beobachtet worden, sie sind ausschließlich die Folgen von operativen Eingriffen bei falscher Diagnosestellung, seltener von mechanischer Verletzung beim Kauakt.

Da die Adamantinome keine Metastasen setzen, sind die Lymphdrüsen nicht befallen. Kachektische Erscheinungen sind niemals beobachtet worden. Die Zähne stehen meist fest in der befallenen Kieferpartie, bei zystischen Adamantinomen ist aber häufig eine Dislokation der Zähne zu beobachten, genau wie bei radikulären und follikulären Zysten. Der Unterkiefer wird dabei weit häufiger befallen als der Oberkiefer, da die Adamantinombildung mit Zahnretention in Ver-

bindung steht und Retention der unteren Weisheitszähne sehr häufig ist. Unter diesen Voraussetzungen ist auch die Prädilektionsstelle für Adamantinome — die Kieferwinkelpartie — durchaus verständlich.

Die in der Literatur beschriebenen Fälle gelangten häufiger an Frauen zur Beobachtung. Das Lebensalter der Befallenen ist dabei uncharakteristisch. Ist es auf Grund der klinischen Beobachtungen allein schon sehr schwer, die Diagnose „Adamantinom" sicher zu stellen, so ist die Entscheidung, ob die solide oder zystische Form vorliegt, oft unmöglich. Die solide Form ist die weitaus seltenere; ihre Oberfläche ist meist glatt, die Kieferpartie aber diffus aufgetrieben.

Bei Verdacht auf Adamantinom ist daher in jedem Falle die *röntgenologische Untersuchung* unerläßlich.

Das Röntgenbild kann jedoch nur in Verbindung mit Anamnese und klinischer Beobachtung wertvollen Aufschluß geben. Dabei ist zu beachten, worauf Otto Loos (27) hingewiesen hat, daß Tumoren nur dann darstellbar sind, wenn sie röntgenundurchlässiges, d. h. kalkhaltiges Gewebe, z. B. verändertes röntgenundurchlässiges Gewebe, in Form von nicht mehr normalem Knochen enthalten. Auch gibt die Projektion eines Tumorschattens diesen nur in einer Dimension wieder. Eine treffliche Zusammenfassung des Kieferbefundes bringen Schinz - Baensch - Friedel in ihrem Lehrbuch: „Bei den Cystomen der Kiefer macht es röntgenologisch keinen Unterschied aus, ob es sich um die echte zystische Form handelt oder um die aus soliden Epithelperlen bestehende Abart der Geschwulst. In beiden Fällen entstehen rundliche Aussparungen im Kieferknochen. Sind die Septa zwischen den einzelnen Epithelperlen oder Zysten bindegewebig, so entsteht im Röntgenbilde eine einzige gebuchtete Knochenhöhle. Sind die Septa teilweise knöchern, so ist die Knochenhöhle gekammert oder stellt ein Konglomerat getrennter kleiner Höhlen dar. Flachgebuchtete Aussparungen können auch, wenngleich seltener und weniger deutlich, bei einfachen größeren Zysten im Röntgenbilde erscheinen. Differentialdiagnostisch gegen das Karzinom kommt die mehr oder weniger unscharfe Begrenzung der Aufhellung in der Knochenzeichnung in Betracht."

Loos (27) beschreibt jedoch einen Fall, bei dem die Konturen der flachen, rundlichen Knochenaussparungen zum Teil verhältnismäßig glatt sind und daher die röntgenologische Diagnose auf Adamantinom lautete, während die histologische Untersuchung Karzinom ergab. Er kommt daher zu dem Schluß: „Die geschilderten Röntgenerscheinungen, ihre oftmalige Vieldeutigkeit, dazu genommen noch die Täuschungsmöglichkeiten für den Untersucher infolge technischer Fehlerquellen bringen es mit sich, daß die Röntgenuntersuchung zwar ein wichtiges diagnostisches Hilfsmittel sein kann, manchmal aber auch im Stiche läßt."

Auf der Suche nach weiteren diagnostischen Hilfsmitteln kommen wir zur Probeexzision mit nachfolgender *histologischer Untersuchung*.

Auf den histologischen Aufbau will ich nicht näher eingehen, da darüber eine ausgedehnte Literatur vorhanden ist.

Ihr histologischer Charakter sei nur soweit erwähnt, als er über Benignität bzw. Malignität und die Tendenz zur Rezidivbildung Aufschluß gibt. Wir unterscheiden zwischen dem Stroma, der gerüstbildenden Stützsubstanz und dem Parenchym, dem eigentlichen Tumor- bzw. Hamartoblastomgewebe, je nachdem, ob man sich der Ansicht, daß es sich um ein Neoplasma oder um ein „Zuviel" an Keimmaterial an legaler Stelle im Körper handelt, anschließt.

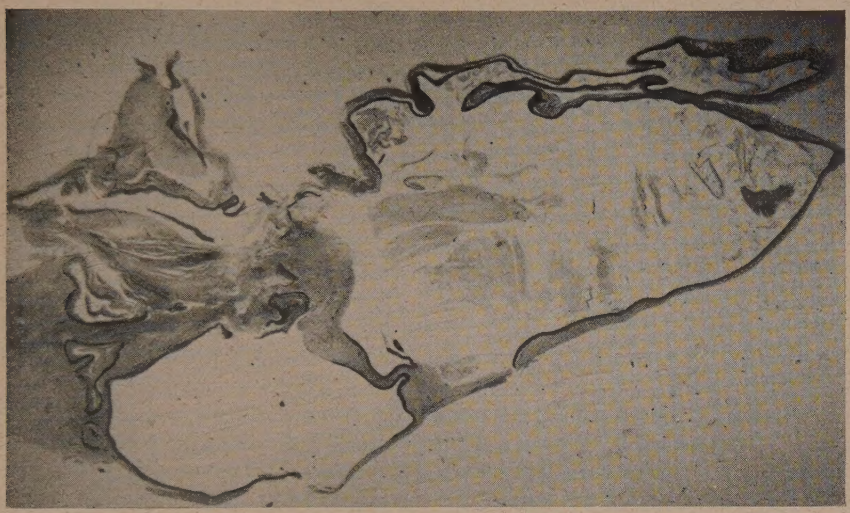

Abbildung 1
zeigt die scharf abgegrenzte Bindegewebskapsel eines zystischen Adamantinoms. (Aus Kühn, Deutsche Zahnheilkunde 1931, S. 10.)
Die Operation wurde nach der konservierenden Methode und, da beide Kieferhälften symmetrisch befallen waren, zeitlich verschieden vorgenommen. Bis jetzt — nach 4 Jahren — ist kein Rezidiv aufgetreten.

Die Epithelstränge des Parenchyms verzweigen sich und stehen untereinander in netzartiger Verbindung. Ihr Aufbau spricht für eine gewisse Gutartigkeit. Die periphere Schicht der Epithelstränge besteht bei einem Teil der Adamantinome aus ameloblastenähnlichen Zylinderzellen, bei einem anderen Teil aus polygonalen oder ovalen Zellenformen von meist einschichtiger Lagerung. Diese Wandung ist von Bedeutung, weil sie bei zystischer Entartung den Balg der Zysten bildet. Das quantitativ spärliche Stroma besteht meist aus zellarmem fibrillärem Bindegewebe. Die durchziehenden Blutgefäße sind nach Zahl und Größe verschieden. Daß bei multilokulären Kystomen die bindegewebige Kapsel fehlt oder nur schwach ausgeprägt ist (nach Römer), ist bei der Therapie besonders zu berücksichtigen, gilt jedoch erst für vorgeschrittene Fälle und auch hier mit Einschränkung, wie aus Abbildung 1 ersichtlich ist. Schmidt schreibt: „Wir möchten

das Entstehen der fibrösen Geschwulstkapsel in Parallele setzen zum Entstehen der sogenannten Abszeßmembran, so daß die Kapselbildung sich als eine Verdichtung des Bindegewebes darstellen würde, entstanden durch das expansive Wachstum des Tumors."

Siegmund-Weber (45) halten auf Grund ihrer histologischen Untersuchungen eine maligne Entartung für möglich.

Die darüber in der Literatur angeführten Fälle sind von Spring in seiner Abhandlung „Gibt es maligne Adamantinome?" eingehend geprüft worden. Auf Grund eigener und in der Literatur niedergelegter Beobachtungen kommt er zu folgender Zusammenfassung:

„Die Adamantinome sind in ihrer überwiegenden Mehrzahl als klinisch gutartig zu bezeichnen. Sie neigen gern zur Bildung von Lokalrezidiven, die von zurückgelassenen Tumorresten infolge unradikaler Operation ihren Ausgang nehmen. Es gibt sicher aber vereinzelte Fälle, die sich wie ein Karzinom verhalten. In diesen Fällen kann es entweder zur Bildung entfernter hämatogener Metastasen kommen, oder das sonst auf den Kieferknochen beschränkte Wachstum der Adamantinome ändert sich in dem Sinne, daß die Tumorzellen, sich infiltrierend, in die den Kieferknochen umgebenden Weichteile vordringen. Ferner kann es vorkommen, daß das bindegewebige Stützgerüst sarkomatös entartet, woraus dann ebenfalls schrankenlos destruierendes Wachstum mit Uebergreifen auf die Weichteile und hämatogene Metastasenbildung resultiert."

Besteht daher die Möglichkeit, auf Grund der Anamnese, der klinischen Untersuchung und des Röntgenbildes die Diagnose zu stellen, so wird man, der häufiger vorkommenden Gutartigkeit eingedenk, von der Probeexzision absehen. Wir ersparen dadurch dem Patienten einen, wenn auch unbedeutenden operativen Eingriff und umgehen die Gefahren der Probeexzision, die in Nachblutung, Exzision an falscher Stelle, dem „Wildwerden" des Tumors und in der Mundhöhle in der Propagation einer Infektion bestehen.

Kühn (25a) schreibt zu dieser Frage: „Auf Grund unserer praktischen Erfahrungen und Erfolge sehe ich selbst meine 1931 erhobene und jetzt auch von Axhausen wieder aufgestellte Forderung auf Probeexzision und histologische Voruntersuchung für überholt an."

Die beiden möglichen Operations-Methoden

1. *Die Resektion der vom Adamantinom befallenen Kieferpartie*

Die Resektion kann in Form der partiellen, mit Entfernung eines Stückes aus dem Kieferknochen oder in Form der halbseitigen Resektion mit Trennung der Kontinuität der Kiefer vorgenommen werden. Ist der aufsteigende Ast mit dem Gelenkköpfchen ebenfalls mit befallen, so ist mit dem Eingriff auch die Exartikulation verbunden.

Die Schwere des Eingriffs, die auch durch noch so guten prothetischen Ersatz nicht herabgemindert wird, macht es uns zur Pflicht, die

Resektion als Ultima ratio zu betrachten. Selbstverständlich gibt es fortgeschrittene Fälle, die meistens der soliden Abart des Adamantinoms angehören, bei denen die Resektion das Verfahren der Wahl bedeutet. Auch wenn der Kieferknochen bereits von einer großen Anzahl kleiner und kleinster zystischer Hohlräume durchsetzt ist, wird man die Resektion in irgend einer Form vornehmen müssen. Auch kann es vorkommen, daß eine ausgedehnte zystische Bildung bis zum Unterkieferrand vorgedrungen ist und vom Knochen nur noch eine äußerst schmale Leiste beläßt, so daß eine Spontanfraktur bei oder nach der Behandlung unausbleiblich wäre, und deshalb die Resektion erfordert. In einem solchen Fall wird man bei der Resektion versuchen, das Kieferperiost zu erhalten. Axhausen (1b) berichtet von zwei Fällen, die er subperiostal reseziert hat und bei denen sich die Kieferteile von der zurückgelassenen Cambiumschicht der Beinhaut aus wieder ergänzt haben.

Die Resektion stellt einen chirurgischen Eingriff mit Gefährdung lebens- und funktionswichtiger Nerven und Gefäße dar. Für den geübten Chirurgen, dem heutzutage eine vorzügliche Anästhesie und eine ebenso sichere Blutstillung zur Verfügung stehen, sind diese Gefahrenquellen nicht sehr groß, jedoch die kosmetischen Schädigungen bestehen unvermindert. Handelt es sich wenigstens noch um bezahnte Fragmente und sind im Gegenkiefer ebenfalls noch Zähne vorhanden, so ist die Herstellung der Artikulation und die Schaffung befriedigender kosmetischer Verhältnisse noch relativ leicht. Muß jedoch in beiden Kiefern totaler Ersatz geschaffen werden und handelt es sich um alte und geschwächte Patienten, so sind an den Zahnarzt (denn der Chirurg scheidet ja hierbei aus) und an die Geduld und Willensstärke des Patienten ungeheure, ja manchmal unüberwindliche Anforderungen gestellt. Das sind wohl auch die Hauptgründe, warum die Indikationsstellung der Kieferresektion nicht einheitlich durchgeführt ist. Axhausen (1b) schreibt, daß er sich der konservierenden Methode nicht anschließen kann und daß er, ebenso wie Lindemann, Rosenthal und Mankin, die erstmalige Resektion im Gesunden, solange die Geschwulst überhaupt operabel ist und keine allgemeine Gegenanzeige besteht, für das allein richtige Verfahren hält. Er fährt fort: „Es ist nicht abzusehen, warum man gegenüber diesen Geschwülsten die Forderung fallen lassen soll, die die moderne Chirurgie auch gegenüber den ausgesprochen gutartigen Geschwülsten erhebt: Die primäre, restlose Entfernung der Geschwulst. Gewiß, wenn die radikale Entfernung mit Gefahren verbunden oder nur auf dem Wege dauernder Verstümmelung zu erreichen wäre, dann wäre die Frage des gelegentlichen Verzichts auf Radikalität mit Recht zu erheben. Pichler betont aber doch gerade in seinen Arbeiten, daß uns die moderne kieferchirurgische Technik von der operativen Gefahr und von wesentlichen funktionellen und kosmetischen Schädigungen befreit hat."

Daß eine Radikaloperation immer mit Gefahr verbunden und daß eine Resektion eine dauernde Verstümmelung trotz besten pro-

thetischen Ersatzes bedeutet, braucht nicht ständig erwähnt zu werden. Und wenn Pichler, der sich als erster lebhaft für das konservative Vorgehen eingesetzt hat, bei elf Fällen drei Rezidive auftreten sah, auch der Nachteile und Gefahren der ständigen Röntgenkontrolle gedenkt, so verläßt er damit seine Ansicht, individuell vorzugehen, nicht. Auch er erkennt Fälle an, die unbedingt reseziert werden „müssen".

Hauenstein (15) weist deshalb auch darauf hin, jedem operativen Eingriff eine sorgfältige Ueberlegung der Methode vorausgehen zu lassen: „Wenn man die oft nicht zu umgehenden Entstellungen, die eine Resektion bedingt, und die häufig recht ungenügenden funktionellen Leistungen, die eine partielle Kieferprothese zu schaffen vermag, sich recht vor Augen hält, so sollten, wenn irgend möglich, Kontinuitätstrennungen am Kiefer unterlassen werden."

Wenn es auch Axhausen an der Zeit hält, besonders mit Rücksicht auf den Praktiker, der einheitliche theoretische Weisungen wünscht, gegenüber den Adamantinomen allgemein gültige Indikationen aufzustellen und diese in der Form zusammenfaßt: „Nach Frühdiagnosticum unmittelbare radikale Entfernung durch Resektion im Gesunden, im Unterkiefer in der Form der wandständigen oder der Kontinuitätsresektion, am Oberkiefer in der Form der partiellen oder der Totalresektion", so möchte ich doch einige Fälle berichten, bei denen trotz konservierender Maßnahmen bis jetzt noch kein Rezidiv aufgetreten ist. Schließlich möchte ich noch einmal Axhausen erwähnen: „Es ist bedauerlich", so schreibt er in oben angeführtem Artikel, „daß die Durchführung dieser Forderung, die leider immer noch in ärztlichen und zahnärztlichen Kreisen verbreitete Legende von der entstellenden Wirkung der Kieferresektion, Schwierigkeiten bereitet."

G. G. Simmons (47) hat 12 Fälle von Adamantinom operiert und rät zur Resektion, wenn das histologische Bild das Vorherrschen kubischer Zellen zeigt oder der Tumor sehr groß ist. „Kleinere Eingriffe sind vorzunehmen, wenn der Tumor zystisch ist und Sternzellen von reiferem Typ vorherrschen."

Hat man sich also zur Resektion entschlossen, so besteht der erste Teil der Behandlung in der Resektion selbst, der zweite Teil in dem Versuch, funktionell und kosmetisch befriedigende Ergebnisse zu erzielen.

Den zweiten Teil der Behandlung kann man erreichen:

1. Durch Knocheneinpflanzung,
2. durch Knochenvorpflanzung,
3. durch Fremdkörpereinpflanzung,
4. durch zahnärztliche Prothesen.

Je nach den Erfahrungen des Chirurgen wird er sich der oder jener Methode anschließen.

Die Knocheneinpflanzung ist wohl das biologische Verfahren. Reichliche Erfahrungen wurden bei der Therapie der Schußverletzun-

gen, die oft ausgedehnte Resektionen nach sich zogen, gesammelt. Ueber die Knochenvorpflanzung schreibt Axhausen: „Für die gutartigen Geschwülste, einschließlich der zentralen Riesenzellensarkome und Adamantinome, möchte ich bei Sitz im horizontalen Unterkieferabschnitt und Anfangsteil des aufsteigenden Astes das Verfahren der Knochenvorpflanzung empfehlen. Bei Mitergriffensein des aufsteigenden Astes bis nahe an das Gelenkende ist die zweizeitige Operation am Platze."

Zur Fremdkörpereinpflanzung schreibt Rosenthal (44a, b): „Immer mehr macht sich die Einsicht wahr, daß die Einpflanzung von Fremdkörpern in die Resektionswunde für den Kranken keinen Vorteil bietet. Ferner gibt es Patienten, die eine Knochenentnahme ablehnen." Für diese Fälle, und wenn die Resektion nicht allzu ausgedehnt ist, wird die zahnärztliche Prothese zur Defektdeckung vollkommen ausreichen.

Es wird zunächst eine Immediatprothese hergestellt, die später durch eine Dauerprothese ersetzt wird. Es empfiehlt sich, zwei Dauerprothesen anzufertigen; denn es tritt sehr leicht und auch sehr schnell eine Verkleinerung des Raumes ein, so daß bei Herauslassen der Prothese, auch für kurze Zeit, das nachträgliche Passen in Frage gestellt sein kann.

„Zur Resektion des Oberkiefers," schreibt Pichler (39b): „Im allgemeinen ziehe ich daher vor, wenn die Geschwulst es erlaubt, alle Schneidezähne oder wenigstens die mittleren stehen zu lassen oder bei größerer Ausdehnung alle zu entfernen und prothetisch zu ersetzen. Dann: Vorbereitende Sanierung des Mundes: Unbrauchbare Wurzeln entfernen, kariöse Defekte, Zahnstein entfernen, Zahnfleisch behandeln, Befestigung der Prothese. Abdruck nehmen von beiden Kiefern, Bißnahme und Zahnwahl, Herstellung der Immediatprothese. Gute Okklusion. Resektion des Oberkiefers. Vor dem Zunähen der Hautwunde erfolgt das Einsetzen der Prothese.

Der Tampon. Sobald aber die Hautnaht fest genug verheilt ist, also nach 10 bis 14 Tagen, soll man daran gehen, den Tampon durch die Dauerprothese zu ersetzen. Was den chirurgischen Teil betrifft, will ich nur einzelne Punkte kurz erwähnen.

„Am liebsten operiere ich in Leitungsanästhesie. Noch besser und zuverlässiger wirkt die Anästhesie des Ganglion Gasseri, deren größere Gefährlichkeit man bei einem so großen Eingriff wohl in Kauf nehmen kann. Bei kräftigen Patienten operiere ich in der Regel ohne prophylaktische Unterbindung der Carotis externa, weil bessere Blutversorgung der Heilung zugute kommt. Kleine Tumoren (bei Adamantinomen, die nicht auf die Weichteile übergreifen, ist dies stets der Fall) können ohne Hautschnitt mit Messer und Meißel vom Munde aus genau so gründlich entfernt werden wie nach Aufklappung der Wangenschleimhaut. Im Oberkiefer ist bei Resektion besonders auf die Nebenhöhlen zu achten. Auf die vorbereitenden Maßnahmen

bei Unterkieferresektionen gehe ich nicht näher ein, da sie analog verlaufen. Nur ist man bei der Kompaktheit des Unterkieferknochens zur Anwendung der Knochensäge gezwungen. Sind die Knochenteile schon sehr weit zerstört, genügt auch hier der Meißel."

„Ob die Elektrochirurgie auch zur Entfernung der Adamantinome anzuwenden ist, müßte erst die Erfahrung zeigen", schreibt Rosenthal (44b). *Die zahnärztliche Prothese* bei einem resezierten Kiefer stellt in den meisten Fällen einen Retentionsapparat = Fixationsapparat dar. Dies sind Vorrichtungen, die eine unverschiebliche Fixierung der Fragmente in richtiger Stellung ermöglichen. Es gibt vielerlei Modifikationen dieser Apparate — ich gehe auf die einzelnen nicht ein. Ich möchte nur erwähnen, daß die schiefe Ebene nach Pfaff und die Schröder sche Gleitschiene, die den Charakter regulierender Fixationsapparate tragen, häufig verwendet werden.

Ich möchte nun noch einen Fall berichten, der trotz Resektion am Resektionsstumpf Rezidive zeigte und am Zahnärztlichen Universitäts-Institut zu Leipzig zur Beobachtung gelangte.

Fall Friedrich: Bei diesem Patienten gelangte ein ausgedehntes gemischtes Adamantinom zur Beobachtung. Befallen war der linke Unterkiefer bis zu den Frontzähnen. Die Kontinuitätsresektion wurde als notwendig erkannt und durchgeführt. Ungefähr ein halbes Jahr später wurde der Patient der Klinik zur Zystenoperation überwiesen, da sich am Resektionsstumpf im rechten Unterkiefer in der Gegend der Prämolaren eine Zahnwurzelzyste gebildet hatte. Bei genauer Betrachtung des Röntgenbildes und Feststellung der Lage des zystischen Hohlraumes mußte aber sofort Verdacht auf Adamantinomrezidiv festgestellt werden. Die operative Entfernung von Zahn und zystischen Hohlgebilden wurde vorgenommen. Das dabei gewonnene Material wurde histologisch untersucht und ergab den Beweis des diagnostischen Befundes. Der bei der Operation entfernte Knochen zeigte weitgehende Durchsetzung mit Adamantinomzysten.

Wenn also bei diesem Fall die vorgenommene Resektion ein Rezidiv nicht verhindern konnte, so kann man daraus ableiten, daß auch die Resektion nicht vor Rezidiven schützt und daß trotz Resektion und Ueberzeugung des Operateurs, gesundes Knochengewebe zurückzulassen, Rezidive nicht auszuschließen sind.

Diese Tatsache und die Kenntnis der seelischen Einwirkungen einer Resektion haben eine Reihe von Forschern zu einem anderen Ausweg bei der Behandlung der Adamantinome geführt.

2. *Die konservierende Behandlungsmethode bei der Entfernung einer von Adamantinom befallenen Kieferpartie*

Da die klinische Gutartigkeit der Adamantinome trotz Rezidivbildung von allen namhaften Autoren anerkannt wird, besteht bei der Vornahme der Resektion ein Mißverhältnis zwischen der Gut-

artigkeit des Leidens und der Größe des Eingriffs. Die von einigen Chirurgen erhobene Forderung nach Resektion im Gesunden wurde von Kinoshita, Ipsen (21), Ruff und Hornowski auf das entschiedenste abgelehnt.

Wenn diese Autoren auch in gewissem Sinne zur konservierenden Behandlungsmethode überleiten, so kann man von einer praktischen Durchführung doch erst seit den Jahren 1925/1926 sprechen, in denen Pichler (39a) nicht nur theoretisch zu dieser Behandlungsart gelangte, sondern auch die ihm reichlich zur Verfügung stehenden Fälle auf diese Weise behandelte. Ihm schlossen sich Borchers, Moral, Hauenstein, Schmutziger, Melchior, Williger und Kühn und sicher eine Reihe anderer Chirurgen an, wenn auch keine Veröffentlichungen darüber vorliegen.

Es ist eigentümlich, daß sich die „Verfechter" der konservierenden Behandlungsweise hauptsächlich aus „zahnärztlichen Chirurgen" zusammensetzen, während der „Großchirurg" für das radikale Vorgehen eintritt. Woraus dieses verschiedene Verhalten entspringt, ist nicht zu erklären, da ja eine gewisse Gutartigkeit trotz Rezidivneigung auch von ihnen nicht in Abrede gestellt werden konnte. Eine Ausnahme macht Borchers (4a), der seine Ausführungen zum größten Teil Ipsen entnimmt, modifiziert und folgendermaßen beschreibt: „Scheint dagegen die gesunde Knochenbrücke stark genug, den Kieferknochen zu erhalten, so kann eine Erhaltung dieser Brücke in Betracht gezogen werden. Doch ist man dann vor einem Rezidiv nie ganz sicher. Die Vorteile dieses konservierenden Vorgehens liegen für den Kranken zunächst darin, daß die Operation weniger eingreifend und die Heilung in kürzerer Zeit eintritt. — Auch kommt das lästige Tragen einer Prothese in Fortfall und wird eine gröbere Entstellung des Gesichtes vermieden, die Kaufähigkeit erhalten. Das sind, wie man anerkennen muß, immerhin Gründe, die bestechen und deshalb manchen Operateur verleiten, die Gefahr eines Rezidivs und die Notwendigkeit weiterer Eingriffe bewußt in Kauf zu nehmen, umsomehr, als das Rezidiv manchmal ziemlich lange auf sich warten läßt, so bei Billroth 2 Jahre, Harduin 7 Jahre, Andry 10 Jahre, Gangolphe 12 Jahre und Albaran 18 Jahre.

Ich möchte gleich hier erwähnen, daß auch Fälle von völliger Rezidivfreiheit beschrieben wurden. Perthes (38) berichtet uns von einem Fall, der noch nach 2 Jahren rezidivfrei war, bei 3 Fällen Pichlers war das Rezidiv nach 3, 5, und 8 Jahren noch nicht aufgetreten. Kinoshitas Fall war nach 7 Jahren ebenfalls noch rezidivfrei. Moral (32a und b) berichtet über einen Fall, den er konservierend behandelt hat und bei dem kein Rezidiv zur Beobachtung gelangte.

Daß diese Erfolge richtig gewertet werden müssen und daß sie nicht zu der Anschauung führen können, jedes zur Beobachtung gelangende Adamantinom konservierend zu behandeln oder auf jeden Fall den Versuch zu machen, ist selbstverständlich. Es gibt Fälle, deren

Röntgenbild sich von einer Unzahl zystischer Bildungen durchsetzt zeigt, bei denen die Resektion die Ultima ratio ist. Bei anderen Fällen, die vielleicht nur aus 3—4—5 größeren Hohlräumen bestehen, die sich vielleicht noch sehr scharf gegen das umliegende Knochengewebe abheben, ist das konservierende Vorgehen das einzig indizierte.

Ungünstiger stellt sich die Prognose bei den soliden Formen, bei denen kein Röntgenbild Anhaltspunkte für den Grad der Durchdringung des normalen Gewebes bietet. Häufig gelangen die gemischten Formen zur Beobachtung, die ja dann auch leichter das Gelingen des konservierenden Vorgehens in Frage stellen.

Die Technik dieser konservierenden Behandlungsweise ist kurz, schlagwortmäßig ausgedrückt, eine Zystenoperation. Als Conditio sine qua non gilt die sorgfältigste Ausschälung, die vom Operateur Geduld und Geschicklichkeit erfordert. An der Leipziger Universitäts-Zahnklinik hatte K ü h n Gelegenheit, 6 Fälle von Adamantinom in verhältnismäßig kurzer Zeit erfolgreich konservierend zu behandeln.
Ehe ich auf die Beschreibung eines wegen seiner mehrfachen zystösen Bildungen besonders schwer zu operierenden Falles eingehe, möchte ich erst einiges aus den Ueberlegungen P i c h l e r s (39a) anführen. Diese sind besonders deshalb interessant, weil sie sich mit den Zusammenhängen von Adamantinom und Follikularzysten hauptsächlich in klinischer Bedeutung und Beziehung beschäftigen. Auf Grund der Berichte von H e r b a r t und G u i b o n, A l b a r a n, B e c k e r, B l a i r - I v y und seinen Beobachtungen kommt er zu dem Schluß, daß nach Operationen von zahntragenden Follikularzysten mehrfach Rezidive in Form von multilokulären Kystomen aufgetreten sind. Auch K ü h n leiten ähnliche Ueberlegungen bei der Operation zystöser Bildungen, denn er schreibt, „daß alle nicht einwandfrei als radikulär erkannten zystischen Bildungen im gesamten Kieferbereich als adamantinomverdächtig anzusprechen sind".

P i c h l e r (39a) betont das häufige Zusammentreffen von Adamantinom mit Anomalien bei der Dentition. Er beobachtete diese Erscheinung an vier eigenen Fällen und ist der Ansicht, daß dieses Zusammentreffen noch bei vielen Fällen bestanden hat, ohne daß der Nachweis erbracht werden konnte. Er beschäftigt sich eingehend mit den allmählichen Uebergängen zwischen den gewöhnlichen Kieferzysten und den verschiedenen Formen des Adamantinoms. Auf Grund seiner Beobachtungen an 10 Fällen gelangt er zu der Ansicht, daß ein mehr konservatives Vorgehen bei der Operation der Adamantinome am Platze sei. Er steht auf dem Standpunkt, daß es rein zystische Fälle ohne nachweisbare solide Epithelmassen gibt, welche wie gewöhnliche Zysten durch Operation nach P a r t s c h mit Erhaltung des Epithelbelags geheilt werden können. Daß dies in drei Fällen mit einer Beobachtungsdauer von 3, 5 und 8 Jahren gelungen ist, habe ich bereits erwähnt. Er vermutet, daß diese rein zystischen Fälle nach jahre- oder jahrzehntelangem Bestehen eines Adamantinoms durch spontanes Nachlassen der Wachstumsenergie des Epithels entstehen und daß man durch Radiumbestrahlung imstande sein dürfte, diese natürliche Neigung zu

regressiven Veränderungen am Epithel zu unterstützen und zu beschleunigen. Er glaubt, daß man durch diese Hilfe auch in Fällen aktiveren Epithelwachstums von wenig eingreifenden Teiloperationen Dauererfolge erwarten dürfe. Zunächst versucht er bei einem älteren Patienten mit einem rein zystischen Adamantinom, mit der einfachen Operation nach Partsch „auszukommen". Später operiert er auf diese Weise auch Fälle, die ein weniger vorgerücktes „Altersstadium" der Geschwulst zu sein schienen. Er schreibt darüber: „Und die Erfolge haben mich ermutigt, nachher auch mehr oder weniger solide Geschwülste konservativ, unradikal, aber mit nachfolgender Radiumbehandlung zu operieren."

In den sehr ausführlichen Krankengeschichten seiner beiden zuerst operierten Fälle betont er das Vorhandensein eines dünnen und leicht vom Knochen abstreifbaren Zystenbalges, der sogar die Wurzeln der in den Hohlraum hineinragenden Zähne überall vollkommen überspannt. „. . . Bei der Operation wurde der Zystenbalg sorgfältig geschont, weil das der einzige Weg zu schein schien, für welchen die Kontinuität der Knochen mit einiger Sicherheit zu erhalten war. Hätte man ihn ausgekratzt, was nebenbei wegen der unregelmäßigen Form der Höhle jedoch schwerlich ganz vollkommen gelungen wäre, so hätte leicht irgendwo eine kleine Nekrose des spärlich erhaltenen Knochens und damit eine Spontanfraktur entstehen können." . . . . . „In beiden Fällen trat sehr bald eine schöne Abflachung der Höhle und der Knochenneubildung ein. Bei dem einen Patienten wurden zwei ohnehin wertlose Zähne entfernt. Bei dem anderen, der eine fast vollständig unversehrte Bezahnung hatte, konnte diese ganz erhalten werden. Neunzehn Jahre später waren sie, trotz damals notwendig gewesener Resektion von V 3—6, noch fest . . . . . Nachuntersuchung neun und viereinhalb Jahre später nach der Operation zeigte keinerlei Anzeichen für etwaige neuerliche Tumor- oder Zystenbildung." Nun möchte ich noch kurz zwei Fälle streifen, bei denen Pichler die kombinierte, konservierende Behandlungsmethode, d. h. die nach erfolgter Ausschälung angewendete Applikation von Radium, als Therapie benutzte:

„Apfelgroßer Tumor von 6— bis 1—, von normaler Schleimhaut bedeckt, teils knochenhart, teils eindrückbar, teils fluktuierend. Operation: Abpräparieren der Schleimhaut, Exkochleation eines breiten Keiles, sorgfältige Auskratzung des Tumors, so daß anscheinend nur nackter Knochen zurückbleibt. Tampon. Eine Woche später, nachdem die Höhle vollkommen granuliert, wird eine Kapsel mit 50 mg Radium - Element mit 1 mm Messingfilter in die Mitte der Höhle gelegt. Sie ist so in Gaze eingewickelt, daß sie überall auf 2 cm Distanz vom Gewebe entfernt liegt und bleibt vier Stunden liegen (200 mg/Stunden). Zweieinviertel Jahre später finden sich außer mäßiger Deformierung des Unterkiefers normale Verhältnisse und keine Anzeichen von Rezidiv."

Bei einem anderen Falle eines ausgedehnten zystischen Adamantinoms wird am fünften und sechsten Tag nach der Operation 5 mg

Radium auf je 24 Stunden einmal in den vorderen, einmal in den hinteren Teil der Höhle (120 mg/Stunden pro Stelle) eingelegt. Röntgenkontrolle zeigt, daß unter der großen Höhle noch eine Zyste tiefer im Knochen liegt. Sie wird am zehnten Tag eröffnet, ihre Epithelauskleidung wird geschont. Eineinhalb Jahre später Wohlbefinden, keine klinischen Anzeigen von Rezidiv. Zweieinhalb Jahre später Rezidiv. Neuerliche Ausschälung mit Entfernung eines retinierten Zahnes im Kronenfortsatz, der ganz fest in tumorfreien Knochen eingeschlossen ist. Einlegen von zwei Radiumkapseln à 5 mg für 5×24 Stunden (590 mg/Stunden pro Stelle), Heilung.

Nach diesen Mitteilungen Pichlers (39a) sollte man annehmen, daß diese kombinierte Behandlungsmethode auch von anderen Chirurgen versucht werden würde.

Ich konnte jedoch in der Literatur nur noch einen Bericht darüber finden. Dieser stammt von Schmutziger (53). Er gibt an, daß er nach Abtragung der oberen Zystenbegrenzung durch gründliches Herausschälen des Balgs, teils mit dem Messer, teils mit dem scharfen Löffel, die Operation durchgeführt habe. Daran schloß er eine Nachbestrahlung mit Radium. „Neun Monate nach der Operation zeigte sich die Höhle bedeutend verkleinert und gut epithelisiert. Von einem Rezidiv ist nichts zu sehen."

Daß dieses kombinierte Verfahren so wenig geübt wird, liegt wohl daran, daß das Radium sehr teuer und sehr schwer zu beschaffen ist und daß durch die Ausschälung allein oder in manchen schweren Fällen die Resektion zur Heilung führt.

Auch an zweifelnden oder gar ablehnenden Stimmen der Strahlenbehandlung fehlt es nicht. Rosenthal (44a, b) z. B. schreibt zur Röntgentherapie: „Von der Röntgenbehandlung der Adamantinome, welcher Pichler das Wort redet, habe ich nichts gesehen. Eine Einwirkung von Röntgenstrahlen auf starre Hohlräume im Kieferknochen ist überhaupt schwer vorstellbar."

Zum Schluß möchte ich noch über den Operationsverlauf eines in der Leipziger Zahnärztlichen Universitätsklinik zur Beobachtung gekommenen Falles, den Kühn konservierend behandelt hat, berichten.

Patient Dr. St.:

Der Patient wurde wegen Verdachtes auf eine Zyste an das Zahnärztliche Universitäts-Institut Leipzig überwiesen. Klinisch war in der Gegend von 8— eine kugelige Auftreibung abtastbar. Die darüber befindliche Schleimhaut war unverändert. Die Auftreibung ließ sich nicht „eindellen" und war bei der Untersuchung vollkommen schmerzlos. Wegen Fehlens des rechten unteren Weisheitszahnes war Verdacht auf eine follikuläre Zyste vorhanden. Eine Röntgenaufnahme, welche am 27. 3. 1933 angefertigt wurde, zeigt einen quergelagerten Zahn (Weisheitszahn?) und drei ziemlich ausgedehnte zystische Bildungen, die vom Rand des Unterkiefers nur eine schmale Knochenleiste belassen.

Am 29. 3. 1933 erfolgt die Operation. Kühn nimmt unter Leitungsanästhesie und lokaler Anästhesie eine sorgfältige ausgedehnte Ausschälung der als Adamantinomzysten diagnostizierten Tumormassen vor. Abbildung 2, welche die Photographie des ausgeschälten Präparates wiedergibt, zeigt die scharfrandige Begrenzung des Tumors und die geschickte Ablösung vom Knochen ohne Einrisse der umgebenden Kapsel. Nach der Operation wird in die Knochenhöhle

Abbildung 2
zeigt die scharfen Konturen des ausgeschälten Präparates. Pat. Dr. St. operiert am 29. 3. 1933.

vorübergehend ein Stryphnon-Tampon eingelegt und die Wunde mit fünf Nähten verschlossen. Das Ende März 1933 aufgenommene Röntgenbild zeigte eine bereits einsetzende Verkleinerung der Hohlräume durch die beginnende Knochenregeneration. Es erfolgt noch viermaliger Tamponwechsel, letztmals am 8. 4. 1933. Die Röntgenkontrollen am 20. 10. 1933 und am 6. 2. 1934 sind ohne Befund. Ein Rezidiv ist bis heute nicht aufgetreten.

Kritische Betrachtung der Erfolge beider Operationsmethoden

Indikation für die Praxis. Bedeutung der konservierenden Operationsmethode für den Zahnarzt

Wenn man die zur Therapie der Adamantinome möglichen Operationsmethoden kritisch betrachten will, so kann diese Kritik nicht durch die Bevorzugung der einen Behandlungsweise gegenüber der anderen geschehen. Jede Operationsart hat ihr, wenn auch nicht vollkommen abgegrenztes, Indikationsgebiet.

So sehr es uns auch am Herzen liegt, jeden Patienten vor dem schwerwiegenden und verstümmelnden Eingriff der Resektion zu be-

wahren, so unumgänglich ist sie für gewisse gemischte Formen ausgedehnter Adamantinome. Ueberwiegt bei einem solchen gemischten Tumor der solide Anteil, durchdringen also die Epithelzapfen, wenn auch mit durchaus gereiften Zellformen, weithin den Knochen, so wird man die Resektion zum mindesten in Frage ziehen müssen. Zu bedenken ist, daß auch Fälle bekannt sind, bei denen trotz Resektion Rezidive aufgetreten sind. Zeigt jedoch das Röntgenbild einige zystische Hohlräume, auch eine größere Anzahl, so ist die konservierende Methode als die schonendere zu versuchen.

Ueber die kombinierte konservierende Behandlung der Adamantinome liegen zu wenig Untersuchungsergebnisse vor, um sie beurteilen zu können. Schädigende Einflüsse von nachfolgender Radiumapplikation sind nicht bekannt. Im Zahnärztlichen Universitäts-Institut Leipzig hatte Kühn Gelegenheit, das bisher noch nicht beschriebene mehrfache Auftreten von Adamantinomen in einer Familie zu beobachten und zu operieren. Diese familiäre Disposition gibt uns zu denken. Nicht nur das, sie legt uns die Verpflichtung auf, bei Adamantinom eines Familienmitglieds und zystischer Bildung bei einem anderen ebenfalls an das Vorhandensein eines Adamantinoms zu denken. — Das jeweilige Alter des Patienten bedeutet kein Indikationsgebiet. Während für einen jungen Menschen eine Resektion zur Tragik im Leben werden kann, muß man bei älteren Patienten die schlechtere Regenerationsfähigkeit der Gewebe und die leichte Hinfälligkeit der in ihrer Kaufunktion gestörten Menschen bedenken. Wenn man die Auswahl bei der Operationsmethode vom psychologischen Standpunkt betrachtet, ist der konservierenden Behandlungsweise der alleinige Vorzug zu geben, auch wenn von den Gegnern dieser Methode die ständige Röntgenkontrolle und der Gedanke an eine nochmalige Operation als schlimmeres Uebel hingestellt werden.

Für den praktischen Zahnarzt, der oft Gelegenheit hat, durch Zufall oder durch den Patienten eigens aufmerksam gemacht, zystische Bildungen im Bereich der Kiefer zu beobachten, gilt es, follikuläre Zysten und Adamantinome differential-diagnostisch scharf auseinanderzuhalten. Für den Zahnarzt der Großstadt bestehen bei der Diagnose Adamantinom insofern keine Schwierigkeiten, als er den Patienten in eine Klinik überweisen kann. Für den Landzahnarzt ist die Beherrschung der konservierenden Methode eine Notwendigkeit. Der Patient wird daher oft schon aus wirtschaftlichen Gründen dem Zahnarzt, der befähigt ist, den Eingriff an Ort und Stelle vorzunehmen, den Vorzug geben.

Schriftennachweis:

1. Axhausen, Prof Dr., Georg, Berlin:
   a) Zur Diagnostik der großen Zysten im aufsteigenden Ast.
   (Deutsche Zahn-, Mund- und Kieferheilkunde 1934, Band 1, Heft 4.)
   b) Kieferresektion, Plastik und Prothese.
   (Die Fortschritte der Zahnheilkunde von Misch 1930, Bd. 6, Seite 941.)
2. Blum, E.:
   3 Fälle von Ad. cyst.
   (Zeitschrift für Stom. 1926, Seite 843.)
3. Bock, Prof. Dr., Jul., Nürnberg:
   2 Fälle von Adamantinom.
   (Oest.-Ung. Vierteljahresschrift für Zahnheilkunde 1906.)
4. Borchers:
   a) Allgemeine und spezielle Chirurgie des Kopfes einschließlich der Operationslehre, 1926.
   b) Differentialdiagnostische Gesichtspunkte für die Beurteilung von Geschwülsten im Bereiche der Mundhöhle und der Kiefer.
   (Deutsche Monatsschrift für Zahnheilkunde 1924.)
5. Borst:
   a) Allgemeine Pathologie der malignen Geschwülste, 1924.
   b) Pathologische Histologie, 1926, Kap. 11.
6. Brille, Paris:
   Zysten und Röntgenstrahlen.
   Referat. (Zahnärztliche Rundschau 1923, Nr. 3/4, Seite 30.)
7. Clairmont, P. und Furtwängler, A.:
   Die vom Zahnsystem ausgehenden Geschwülste.
   (Im Handbuch der Zahnheilkunde von Scheff-Pichler, 1927, 3. Bd., S. 527.)
8. Dirksen:
   Ein Fall von Adamantinoma cyst.
   (Zahnärztliche Rundschau 1919, Nr. 40, S. 417.)
9. Eisert:
   Ueber den histologischen Aufbau der Adamantinome.
   (Dissertation, Bonn 1922.)
10. L'Esperance, E.:
    A preliminary report of eight cases of Adamantinoma.
    (Proceedings of the New-York path. Soc. 1910, Bd. 10.)
11. Göbell, Prof. Dr., R.:
    Zum osteoplastischen Ersatz von angeborenen und erworbenen Unterkieferdefekten.
    (Deutsche Zeitschrift für Chirurgie 1913, 123. Bd.)
12. Gombinski, Jan:
    Ueber Adamantinome des Oberkiefers.
    (Zahnärztliche Rundschau 1928, Nr. 31, S. 1290.)
13. Grosse: Zur Kasuistik der Zahnzysten.
    (Langenbecks Archiv 1895, Bd. 51.)
14. Häupl, Dr. Karl:
    Beitrag zur Pathologie der Adamantinome.
    (Oest. Zeitschrift f. Stom., Mai 1925, Heft 5.)
15. Hauenstein, Erlangen:
    Gedanken zur Frage der Adamantinome und verwandter Geschwulstbildungen.
    (Deutsche Monatsschrift f. Zahnheilkunde 1925, Heft 17.)
16. Heidler, Dr. H.:
    Ueber die Gefährlichkeit der Probeexzision.
    (Archiv f. klinische Chirurgie 1926, Bd. 140, S. 62.)
17. Herkert, A., Basel:
    Adamant. solidum.
    (Zeitschrift f. Mund- und Kieferchirurgie 1914/18, S. 130.)

18. Herbst, Dr. E.:
Die Kieferzysten nach morphologischen und genetischen Gesichtspunkten.
(Zahnärztliche Rundschau, November 1926, Nr. 46.)
19. Hesse:
a) Ueber einen Fall von Adamantinom.
(Deutsche Zahnärztliche Wochenschrift 1912.)
b) Klinik und Histologie der Adamantinome.
(Münchener med. Wochenschrift 1912.)
c) Beitrag zur Kenntnis der Adamantinome.
(Monatsschrift für Zahnheilkunde 1913.)
20. Hofer, Otto:
Ueber eine Modifikation der Zystenoperation nach Partsch.
(Zeitschrift f. Stom. 1928, S. 807.)
21. Ipsen, J.:
Adamantinome.
Referat. (Zentralblatt f. Chirurgie 1914, Nr. 6.)
22. Jugel, Hans, Berlin:
Radiumbehandlung in der Zahnheilkunde.
(Deutsche Zahnärztliche Wochenschrift 1930, Nr. 22, S. 1202.)
23. Kegel, Richard, C. F., Baltimore:
Zur Klinik und Behandlung der Adamantinome.
Referat. (Schweizerische Monatsschrift für Zahnheilkunde 1932, S. 441.)
24. Klein:
Betrachtungen über die Therapie der Schußverletzungen.
(Oest. Zeitschrift f. Stom., September 1917, Heft 9.)
25. Kühn, Prof. Dr. Alfred, Leipzig:
a) Ueber zystische Adamantinome.
(Deutsche Zahnheilkunde 1931, Heft 81.)
b) Ueber Follikularzysten.
(Deutsche Zahn-, Mund- und Kieferheilkunde 1935.)
26. Lartschneider, Josef:
Follikuläre Zahnzysten.
(Zeitschrift f. Stom. 1929, Bd. 1, S. 233.)
27. Loos, Prof. Dr., Otto, Frankfurt a. Main:
Röntgendiagnose von Kiefergeschwülsten.
(Fortschritte der Zahnheilkunde, Februar 1929, Bd. 5.)
28. Lukomsky, J.:
Das Adamantinom im Zusammenhang mit den odontogenen Kiefergeschwülsten.
Referat. (Archiv für klinische Chirurgie 1925, Nr. 1 und 2, S. 233—247.)
29. Maurel, Gerard:
Etude clinique et chirurgicale des epitheliomas adamantins.
Referat. (Die Fortschritte der Zahnheilkunde 1926, Bd. 2, S. 113.)
30. Meyer, Dr. W., Breslau:
Der praktische Zahnarzt und die Probeexzision.
(Deutsche Zahnärztliche Wochenschrift 1928, S. 702.)
31. Meyer, Dr. M., Liegnitz:
Ueber die Operationstechnik großer Oberkieferzysten und ihre path.-phys. Grundllagen.
(Oest. Zeitschrift f. Stom., Februar 1923, Heft 2.)
32. Moral, Prof. Dr., Hans, Rostock:
a) Chirurgie der Mundhöhle.
(Die Fortschritte der Zahnheilkunde 1926, Bd. 1, I. Teil, S. 442.)
b) Spezielle Pathologie der Mundhöhle.
(Die Fortschritte der Zahnheilkunde 1926, Bd. II, S. 151.)
33. Müller, Dr. Erwin, Göttingen:
Unterkieferresektionen.
(Zahnärztliche Rundschau, August 1918, Nr. 34.)

34. Müller, Dr. Otto:
Die seit dem Jahre 1902 in der Chirurgischen Klinik zu Göttingen behandelten Fälle von Unterkieferresektionen.
(Zahnärztliche Rundschau 1919, Nr. 40.)
35. Münch, Dr. F. C.:
Die Aufklappung in der kleinen Kieferchirurgie.
(Zahnärztliche Rundschau 1926, Nr. 48, S. 834.)
36. Ollonquist, L. J.:
Ein Fall von Adamantinom.
Referat. (Zahnärztliche Rundschau 1924, Nr. 10, S. 91.)
37. Partsch:
Handbuch der Zahnheilkunde, Bd. 1. S. 216.
38. Perthes, G. — Borchers:
Geschwülste der Kieferknochen.
(Neue Deutsche Chirurgie 1932, S. 408.)
39. Pichler, Prof. Dr., Hans:
a) Die konservierende Behandlung der Adamantinome.
(Archiv für klinische Chirurgie 1926, Bd. 140, S. 101.)
b) Zur Oberkieferresektion.
(Deutsche Monatsschrift f. Zahnheilkunde 1925, Heft 17.)
40. Porzelt:
Spätrezidiv eines Adamantinomes nach 45 Jahren.
Referat. (Archiv f. klinische Chirurgie 1924, Bd. 130, Heft 1/2.)
41. Rahm, Breslau:
Ueber das Vorkommen der Adamantinome, besonders im Oberkiefer.
(Zahnärztliche Rundschau, Juni 1918, Nr. 4.)
42. Römer, Prof. Dr., Oskar, Leipzig:
Die Adamantinome.
(Handbuch der path. Anatomie und Histologie von Henke und Lubarsch 1928, S. 418.)
43. Rosenberg, Berlin:
Radium und radioaktive Elemente.
Autoreferat. (Deutsche Zahnärztliche Wochenschrift 1930, Nr. 22.)
44. Rosenthal, Prof. Dr., Wolfgang, Leipzig:
a) Kieferresektion. — Plastik und Prothese.
(Misch, Fortschritte der Zahnheilkunde 1931, S. 968.)
b) Spezielle Mund- und Kieferchirurgie.
(Deutsche Zahnärztliche Wochenschrift 1931, Bd. 1, S. 662.)
45. Siegmund-Weber:
Pathologische Histologie der Mundhöhle, 1926.
46. Siegmund, Herbert, Köln:
Pathologische Histologie der Adamantinome.
(Fortschritte der Zahnheilkunde, Bd. 5, April 1929.)
47. Simmons, G. G., Boston:
Adamantinome.
Referat. (Misch, Fortschritte der Zahnheilkunde 1930, Bd. 6, S. 243.)
48. Spanier:
Zur Kasuistik der Zysten des Unterkiefers.
(Deutsche Monatsschrift für Zahnheilkunde 1919, S. 401.)
49. Spring, Dr. K.:
Gibt es maligne Adamantinome?
(Zeitschrift f. Stom. 1932, Bd. 1, S. 455 und 608.)
50. Sudeck und Rieder:
Die malignen Kieferzysten und ihre Behandlung.
(Ergeb. Chir. Orthop. 1929, Heft 22.)
51. Schmidt, Dr. E., Magdeburg:
Ueber Adamantinome, mit besonderer Berücksichtigung der normalen Schmelzentwicklung.
(Deutsche Monatsschrift für Zahnheilkunde 1922, Heft 12.)

52. Schlosser, Ad.:
Ueber einen Fall von Adamantinom.
(Archiv für klin. Chirurgie 1923, Bd. 179, S. 679.)
53. Schmutziger, Dr. P.:
Ueber zentrale Unterkiefertumoren odontogenen Ursprungs.
(Schweizerische Monatsschrift f. Zahnheilkunde, Juni 1930, Bd. XL/6.)
54. Waßmund, Dr. Martin:
Lehrbuch der praktischen Chirurgie des Mundes und der Kiefer.
55. Weichselbaumer, Dr. F.:
Ueber einen Fall von Adamantinom des Oberkiefers.
(Wiener klinische Wochenschrift 1919, Nr. 35.)
56. Weisblatt, S. N.:
Irrtümer in der Odontostom-Praxis.
(Zeitschrift f. Stom. 1929.)
57. Weißenfels:
Ueber maligne Adamantinome und zentrale Epithelgeschwülste der Kiefer.
(Vierteljahrsschrift der Zahnheilkunde 1922, S. 56.)
58. Wiese, Dr. Harry, Edinburg:
Die Strahlenbehandlung der Geschwülste der Mundhöhle.
Inaugural-Dissertation, Würzburg 1921.
59. Williger, Dr. F.:
Spezielle Pathologie der Mundhöhle.
(Fortschritte der Zahnheilkunde, 1. Bd., 1. Teil, S. 392.)
60. Winter, H.:
Ein Fall von Adamantinom.
Referat. (Archiv für klinische Chirurgie 1923, Bd. 122, Heft 3.)

Lebenslauf

Am 12. April 1911 wurde ich in Nürnberg geboren. Dort besuchte ich das städtische Mädchenlyzeum und trat im März 1930 in die städtische Oberrealschule in Erlangen ein. Im Februar 1931 erhielt ich dort das Reifezeugnis.

Vom Sommersemester 1931 bis zum Wintersemester 1932/33 studierte ich in Erlangen Zahnheilkunde. Nach dem Sommersemester 1932 legte ich in Erlangen die zahnärztliche Vorprüfung ab.

Vom Wintersemester 1932/33 bis Wintersemester 1934/35 studierte ich in Leipzig. Im November 1934 legte ich dort das zahnärztliche Staatsexamen ab. Die Promotion erfolgte am 21. Dezember 1935 an der Universität Basel.

Druckerei der Berlinischen Verlagsanstalt G.m.b.H., Berlin NW21